



ЛАПАРОСКОПИЧЕСКАЯ НЕРВОСБЕРЕГАЮЩАЯ ЦИСТОПРОСТАТЭКТОМИЯ С ИНТРАКОРПОРАЛЬНЫМ ФОРМИРОВАНИЕМ ОРТОТОПИЧЕСКОГО МОЧЕВОГО ПУЗЫРЯ СЕГМЕНТОМ СИГМОВИДНОЙ КИШКИ

© С. Х. Аль-Шукри, А. А. Захаренко, А. С. Аль-Шукри, Е. С. Невирович, В. Я. Дубинский, М. К. Потапова

Кафедра урологии Первого Санкт-Петербургского государственного медицинского университета им. акад. И. П. Павлова

Представлено клиническое наблюдение — выполнение малоинвазивной лапароскопической нервосберегающей цистопростатэктомии с интракорпоральным формированием ортотопического мочевого пузыря сегментом сигмовидной кишки у больного 62 лет с инвазивным раком мочевого пузыря. Данное наблюдение подтверждает, что выполненный способ деривации мочи является безопасным и может использоваться в качестве альтернативы другим методикам у пациентов, подвергшихся лапароскопической радикальной цистопростатэктомии.

Ключевые слова: радикальная цистопростатэктомия; рак мочевого пузыря; ортотопический мочевой пузырь.

Открытая радикальная цистопростатэктомия (РЦПЭ) является «золотым стандартом» в лечении инвазивного рака мочевого пузыря, обеспечивая хорошую эффективность в отношении длительной безрецидивной выживаемости [1–3]. Несмотря на расширение знаний по анатомии таза и улучшение хирургической техники, РЦПЭ по-прежнему связана со значительными интраоперационными и послеоперационными осложнениями [4–6]. В связи с меньшей интраоперационной кровопотерей, меньшим числом послеоперационных осложнений широкое распространение получила малоинвазивная лапароскопическая РЦПЭ в лечении рака мочевого пузыря [6–10].

В клинике урологии ПСПбГМУ им. акад. И. П. Павлова РЦПЭ выполняется в течение длительного времени и является стандартом в лечении пациентов с инвазивным раком мочевого пузыря (T2 a-T4 aN0M0 — согласно клиническим рекомендациям Европейской ассоциации урологов). Внедрение малоинвазивных технологий в повседневную практику и совершенствование навыков работы с лапароскопическими инструментами позволили нам с 2013 г. начать выполнение РЦПЭ лапароскопическим доступом. При этом встает вопрос о способах деривации мочи у пациентов, подвергшихся лапароскопической РЦПЭ. Способы деривации мочи, применяемые в клинике: подвздошно-кишечный кондуит (операция Бриккера), ортотопическое замещение мочевого пузыря сегментом подвздошной кишки (операция Штудера), ортотопическое замещение мочевого пузыря сегментом сигмовидной кишки.

В данной статье мы представляем клинический случай больного З., 62 лет, с инвазивным раком мочевого пузыря (T2aN0M0), которому выполнена лапароскопическая нервосберегающая цистопростатэктомия с интракорпоральным формированием ортотопического мочевого пузыря сегментом сигмовидной кишки.

ОПИСАНИЕ КЛИНИЧЕСКОГО СЛУЧАЯ

Больной З., 62 лет, поступил в клинику урологии с жалобами на частое мочеиспускание, чувство неполного опорожнения мочевого пузыря, примесь крови в моче в конце акта мочеиспускания. Летом 2015 г. отметил учащение мочеиспускания, а осенью 2015 г. появилась примесь крови в конце акта мочеиспускания.

В клинике выполнены исследования: 1) ультразвуковое исследование: определяется тканевое образование до 3 см по левой боковой стенке мочевого пузыря (рис. 1); 2) многослойная спиральная компьютерная томография органов малого таза, выполненная по стандартной программе, дополненная внутривенным болюсным контрастированием: отмечается неравномерное утолщение левой стенки мочевого пузыря за счет объемного мягкотканного образования денситометрической плотностью +31 HU, накапливающего контрастное вещество в артериальную фазу до +50 HU, в портальную фазу до +75 HU, размерами ~69,2×41,8×23,3 мм, с неровными контурами. Предстательная железа и семенные пузырьки визуализируются нечетко

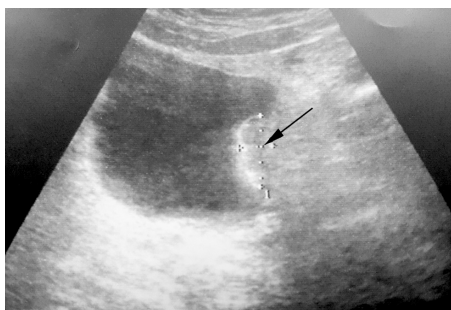

Рис. 1. Ультразвуковое исследование мочевого пузыря (стрелкой обозначена опухоль мочевого пузыря)

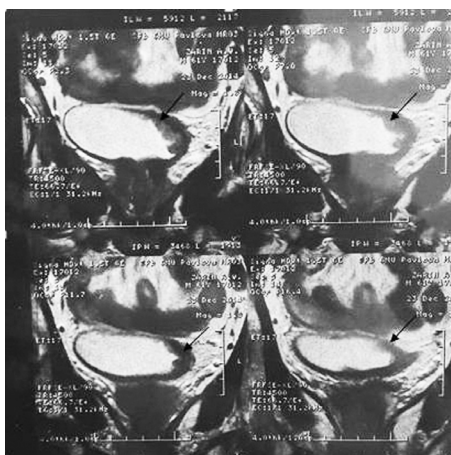


Рис. 2. Магнитно-резонансная томография (стрелками обозначена опухоль боковой стенки мочевого пузыря)

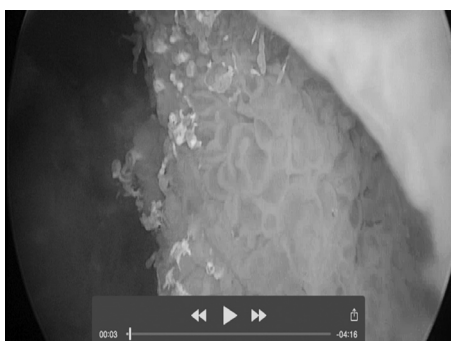

Рис. 3. Цистоскопическая картина. Видна ворсинчатая опухоль

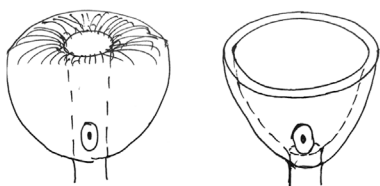


Рис. 4. Схематическое изображение уретры до и после трансуретральной резекции предстательной железы

из-за артефактов. Лимфатические узлы не увеличены. Свободной жидкости в полости малого таза, костных деструктивных изменений не выявлено; 3) магнитно-резонансная томография: магнитно-резонансная картина характерна для новообразования мочевого пузыря с инвазией всех слоев стенки мочевого пузыря, распространением неопластического процесса в паравезикальную клетчатку (рис. 2); 4) ирригоскопия: органической патологии толстой кишки не выявлено. Определяется дополнительная петля сигмовидной кишки.

Проведена цистоскопия: по левой боковой стенке мочевого пузыря определяется ворсинчатое образование размерами около 3,0×2,5 см (рис. 3). Выполнена трансуретральная биопсия новообразования. Получено гистологическое заключение: фрагменты низкодифференцированной (G3) уротелиальной карциномы.

После обследования больному выполнена лапароскопическая нервосберегающая цистопростатэктомия с интракорпоральным формированием ортотопического мочевого пузыря сегментом сигмовидной кишки. Под эндотрахеальным наркозом первым этапом выполнена трансуретральная резекция аденоматозных узлов простаты (рис. 4). Гемостаз. Установлено 5 эндопортов в типичных местах, пневмоперитонеум. На переднюю брюшную стенку фиксировано устройство для лапаролифта. Лапароскопически выделены нижние трети правого и левого мочеточников, клипированы, пересечены (рис. 5).

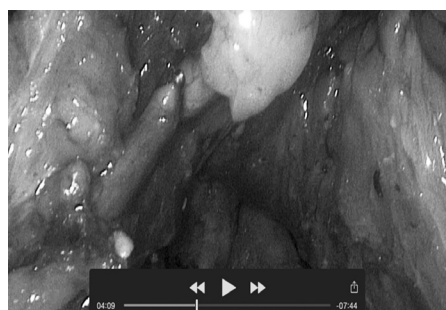

Рис. 5. РЦПЭ. Выделение, клипирование и пересечение мочеточника слева

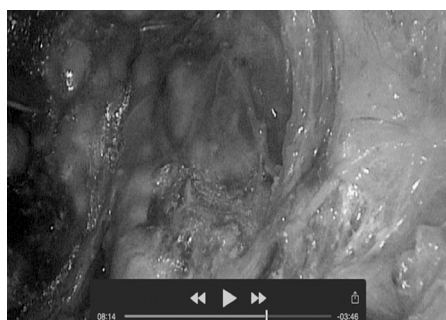


Рис. 6. РЦПЭ. Выделение задней стенки мочевого пузыря

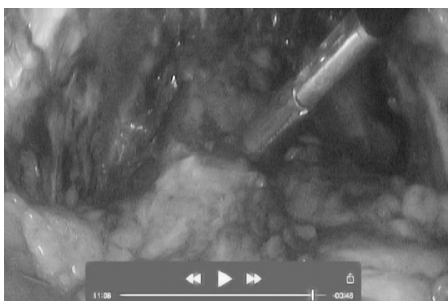

Рис. 7. РЦПЭ. Выделение передней и боковых стенок мочевого пузыря



Рис. 8. РЦПЭ. Коагуляция и пересечение сосудистой ножки мочевого пузыря справа

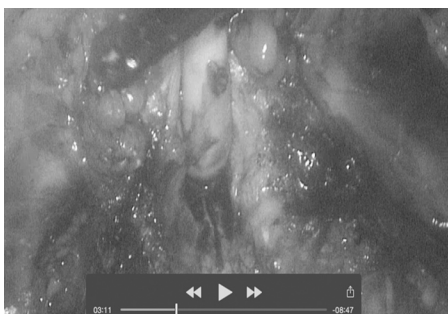

Рис. 9. РЦПЭ. Мочевой пузырь с частью простаты удален



Рис. 10. РЦПЭ. Лимфодиссекция

После вскрытия париетальной брюшины выделено пространство по задней поверхности мочевого пузыря (рис. 6). Вскрыта париетальная брюшина передней брюшной стенки, выделены передняя и боковые стенки мочевого пузыря (рис. 7). Аппаратом LigaSure коагулированы и пересечены сосуды, идущие к мочевому пузырю (рис. 8). Шейка мочевого пузыря выделена вместе с предстательной железой, отсечена с оставлением апикальной части простаты и сфинктера уретры (рис. 9). Произведена лимфодиссекция в области подвздошных сосудов слева и справа (рис. 10).

Из сигмовидной кишки выделен сегмент длиной около 15 см на сосудистой ножке. Пройодимость сигмовидной кишки восстановлена аппаратным

швом. Выделенный сегмент сигмовидной кишки низведен в малый таз, анастомозирован средней его частью по антибрыжеечному краю с уретрой. Наложены резервуарномочеточниковые анастомозы слева и справа с интубацией мочеточниковыми катетерами 6,0, выведенными по уретре (рис. 11). Во вновь созданный резервуар с целью дренирования и последующего промывания установлены 2 катетера Нелатона 12 Fr, фиксированы к передней брюшной стенке (рис. 12). Резервуар герметичен. При водной пробе анастомоз состоятельный, выделений пузырьков воздуха не отмечается. К запирательным ямкам в мочевой пузырь установлены дренажи, выведены на переднюю брюшную стенку, фиксированы. Мочевой пузырь дренирован уретральным катете-

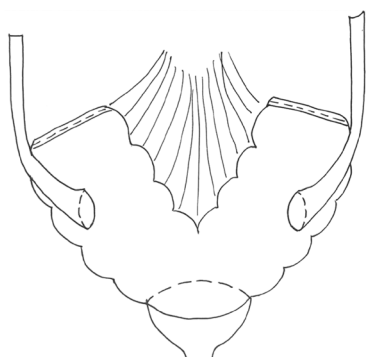


Рис. 11. Схема кишечного резервуара, созданного после РЦПЭ

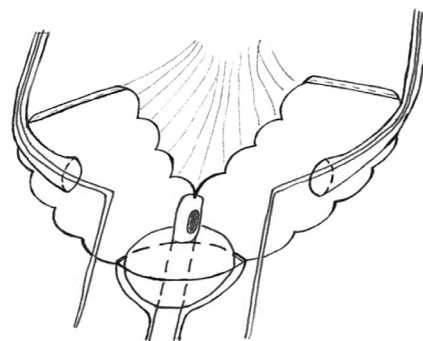


Рис. 12. Схема дренирования кишечного резервуара, созданного после РЦПЭ

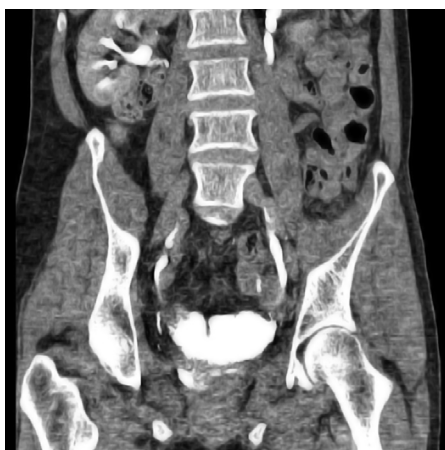

Рис. 13. Компьютерная томография больного З. через 6 месяцев после лапароскопической РЦПЭ с интракорпоральным формированием ортотопического мочевого пузыря сегментом сигмовидной кишки

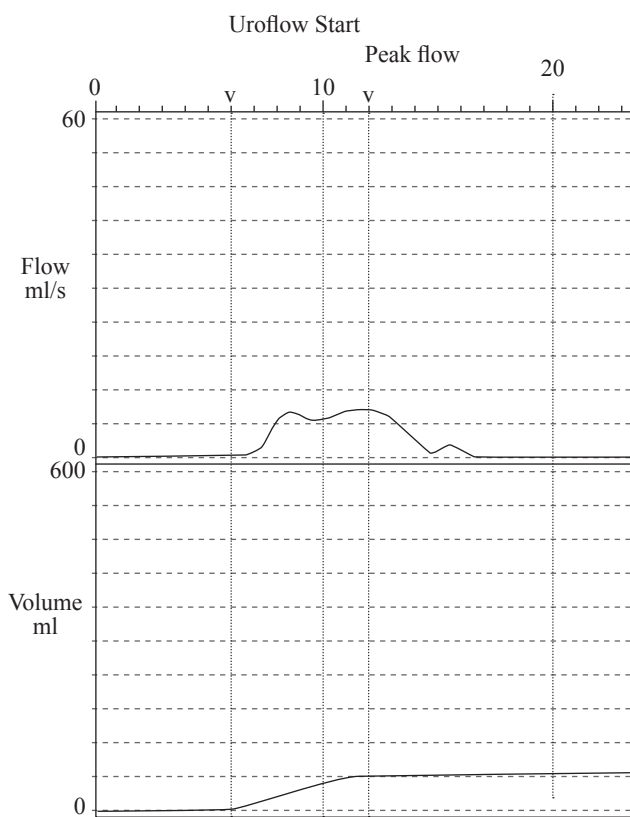


Рис. 14. Урофлоуграмма больного З. через 6 месяцев после лапароскопической РЦПЭ с интракорпоральным формированием ортотопического мочевого пузыря сегментом сигмовидной кишки

ром. Послойный шов раны. Спирт. Асептическая повязка. Препарат отправлен на гистологическое исследование. Кровопотеря составила около 200 мл.

Длительность этапов операции: трансуретральная резекция простаты — 30 минут; установка лифта передней брюшной стенки — 5 минут;

цистопростатэктомия с лимфаденэктомией — 1 час 35 минут; формирование мочевого пузыря из сигмовидной кишки — 2 часа 40 минут.

Получено гистологическое заключение: инфильтративная уротелиальная низкодифференцированная карцинома G3 с прорастанием в поверхностный мышечный слой.

В послеоперационном периоде больной находился в отделении реанимации в течение трех суток. Перистальтика кишечника восстановилась на третьи сутки. На 10-е сутки удалены мочеточниковые интубаторы. Уретральный катетер удален на 14-е сутки после операции. Мочеиспускание свободное, через 40 минут. Даны рекомендации по соблюдению графика мочеиспускания. Больной выписан из стационара на 15-е сутки.

Через 6 месяцев после операции больной поступил в клинику урологии для контрольного обследования: жалоб на подтекание мочи не предъявлял, удерживал мочу полностью, прокладками не пользовался. Мочеиспускание днем через 3–4 часа, ночью через 3 часа. Со слов больного, эрекция сохранена. Водно-электролитных нарушений нет. Метаболических нарушений нет.

Результаты инструментальных исследований: 1) многослойной спиральной компьютерной томографии органов малого таза: определяется состояние после РЦПЭ с кишечной пластикой (рис. 13). Целостность неоцистиса не нарушена, контуры четкие, ровные. Устья мочеточников прослеживаются неотчетливо. Общие и внутренние подвздошные артерии не изменены. Визуализируются паховые лимфоузлы размерами справа — до 6 мм, слева — до 8 мм. Скопления свободной интрапельвикальной жидкости, внутрикостных депозитов в зоне сканирования не отмечается; 2) урофлоуметрии (рис. 14): максимальная объемная скорость потока мочи — 9,2 мл/с (N=15 мл/с); средняя объемная скорость потока мочи — 5,2 мл/с; объем резервуара — 360 мл; объем остаточной мочи — 20 мл.

ЗАКЛЮЧЕНИЕ

В последние годы создание ортотопического мочевого пузыря завоевывает все большую популярность у пациентов, подвергшихся лапароскопической радикальной цистэктомии [11]. В зарубежной литературе за последние 3–4 года стали появляться публикации о создании ортотопического мочевого пузыря, сформированного из сегмента сигмовидной кишки без детубуляризации [12–14].

Данный клинический случай подтверждает, что выполненный способ деривации мочи является без-

опасным и представляет собой реальную альтернативу другим методикам [15, 16].

СПИСОК ЛИТЕРАТУРЫ

1. Аль-Шукри С.Х., Корнеев И.А. Общие принципы лечения больных раком мочевого пузыря. Значение клинических, гистологических и биологических факторов прогноза для выбора метода лечения // Практическая онкология. 2003. Т. 4. № 4. С. 204–213.
2. Bruins H. M., Arends T. J., Pelkman M. et al. Radical cystectomy in a Dutch University hospital: long-term outcomes and prognostic factors in a homogeneous surgery-only series // Clin Genitourin Cancer. 2014. Vol. 12. N 3. P. 190–195.
3. Петров С.Б., Левковский Н.С., Король В.Д., Паршин А.Г. Радикальная цистэктомия как основной метод лечения мышечно-инвазивного рака мочевого пузыря (показания, особенности техники, профилактика осложнений) // Практическая онкология. 2003. Т. 4. № 4. С. 225–230.
4. Novara G., De Marco V., Aragona M. et al. Complications and mortality after radical cystectomy for bladder transitional cell cancer // J Urol. 2009. Vol. 182. N 3. P. 914–921.
5. Zakaria A. S., Santos F., Dragomir A. et al. Postoperative mortality and complications after radical cystectomy for bladder cancer in Quebec: A population-based analysis during the years 2000–2009 // Can Urol Assoc J. 2014. Vol. 8. N 7–8. P. 259–267.
6. Носов А.К., Рева С.А., Джалилов И.Б., Петров С.Б. Радикальная цистэктомия при раке мочевого пузыря: сравнение ранних хирургических осложнений при лапароскопической, открытой и видеоассистированной операции // Онкоурология. 2015. Т. 11. N 3. С. 71–78.
7. Aboumarzouk O. M., Hughes O., Narahari K. et al. Safety and feasibility of laparoscopic radical cystectomy for the treatment of bladder cancer // J Endourol. 2013. Vol. 27. N 9. P. 1083–1095.
8. Tang K., Li H., Xia D. et al. Laparoscopic versus open radical cystectomy in bladder cancer: a systematic review and meta-analysis of comparative studies // PLoS One. 2014. Vol 9. N 5. P. e95667
9. Fonseka T., Ahmed K., Froghi S. et al. Comparing robotic, laparoscopic and open cystectomy: a systematic review and meta-analysis // Arch Ital Urol Androl. 2015. Vol. 87. N 1. P. 41–48.
10. Albisinni S., Rassweiler J., Abbou C. C. et al. Long-term analysis of oncological outcomes after laparoscopic radical cystectomy in Europe: results from a multicentre study by the European Association of Urology (EAU) section of Uro-technology // BJU Int. 2015. Vol. 115. N 6. P. 937–945.
11. Shao P., Li P., Ju X. et al. Laparoscopic radical cystectomy with intracorporeal orthotopic ileal neobladder: technique and clinical outcomes // Urology. 2015. Vol. 85. N 2. P. 368–373.
12. Miyake H., Furukawa J., Sakai I. et al. Orthotopic sigmoid vs. ileal neobladders in Japanese patients: a comparative assessment of complications, functional outcomes, and quality of life // Urol Oncol. 2013. Vol. 31. N 7. P. 1155–1160.
13. Liu D., Feng F., Shen Z. et al. Clinical experience in a modified Roux-Y-shaped sigmoid neobladder: assessment of complications and voiding patterns in 43 patients // BJU Int. 2010. Vol. 105. N 4. P. 533–538.
14. Xu K., Liu C. X., Zheng S. B. et al. Orthotopic detoanal sigmoid neobladder after radical cystectomy: technical considerations, complications and functional outcomes // J Urol. 2013. Vol. 190. N 3. P. 928–934.
15. Singh V., Yadav R., Sinha R. J., Gupta D. K. Prospective comparison of quality-of-life outcomes between ileal conduit urinary diversion and orthotopic neobladder reconstruction after radical cystectomy: a statistical model // BJU Int. 2014. Vol. 113. N 5. P. 726–732.
16. Miyake H., Furukawa J., Muramaki M. et al. Health related quality of life after radical cystectomy: comparative study between orthotopic sigmoid versus ileal neobladders // Eur J Surg Oncol. 2012. Vol. 38. N 11. P. 1089–1094.

LAPAROSCOPIC NERVE-SPARING CYSTOPROSTATECTOMY WITH INTRACORPOREAL ORTHOTOPIC SIGMOID NEOBLADDER FORMATION

Al-Shukri S. H., Zaharenko A. A., Al-Shukri A. S., Nevirovich Ye. S., Dubinskiy V. Ya., Potapova M. K.

✦ **Abstract.** The following clinical case is presented: performing of minimally invasive laparoscopic nerve-sparing cystoprostatectomy with intracorporeal orthotopic sigmoid neobladder formation for patient aged 62 with invasive bladder cancer. This case proves that the performed method of urine derivation is safe and can be used as alternative to other techniques in patients who underwent radical laparoscopic cystoprostatectomy.

Keywords: radical cystoprostatectomy; bladder cancer; orthotopic neobladder.

Сведения об авторах:

Аль-Шукри Сальман Хасунович — д. м. н., профессор, заведующий кафедрой урологии. Первый Санкт-Петербургский государственный медицинский университет им. акад. И. П. Павлова. 197022, Санкт-Петербург, ул. Льва Толстого, д. 17. E-mail: alshukri@mail.ru.

Al-Shukri Salman Hasunovich — doctor of med. science, professor, head of the department. Department of Urology. First State Pavlov Medical University of St Petersburg. Lev Tolstoy St., 17, Saint Petersburg, 197022, Russia. E-mail: alshukri@mail.ru.

Захаренко Александр Анатольевич — д. м. н., профессор, заведующий онкологическим отделением № 1. Первый Санкт-Петербургский государственный медицинский университет им. акад. И. П. Павлова. 197022, Санкт-Петербург, ул. Льва Толстого, д. 17. E-mail: 9516183@mail.ru.

Аль-Шукри Адель Сальманович — д. м. н., профессор кафедры урологии. Первый Санкт-Петербургский государственный медицинский университет им. акад. И. П. Павлова. 197022, Санкт-Петербург, ул. Льва Толстого, д. 17. E-mail: ad330@mail.ru.

Невинович Евгений Станиславович — к. м. н., заведующий отделением урологической клиники. Первый Санкт-Петербургский государственный медицинский университет им. акад. И. П. Павлова. 197022, Санкт-Петербург, ул. Льва Толстого, д. 17. E-mail: enevirovich@gmail.com.

Дубинский Владислав Яковлевич — к. м. н., доцент кафедры урологии. Первый Санкт-Петербургский государственный медицинский университет им. акад. И. П. Павлова. 197022, Санкт-Петербург, ул. Льва Толстого, д. 17. E-mail: Dubinskyvlad@mail.ru.

Потапова Мария Кирилловна — врач-интерн кафедры урологии. Первый Санкт-Петербургский государственный медицинский университет им. акад. И. П. Павлова. 197022, Санкт-Петербург, ул. Льва Толстого, д. 17. E-mail: mashock@mail.ru.

Zaharenko Aleksandr Anatolyevich — doctor of medical science, professor, head of Oncological Unit. First State Pavlov Medical University of St Petersburg. Lev Tolstoy St., 17, Saint Petersburg, 197022, Russia. E-mail: 9516183@mail.ru.

Al-Shukri Adel Salmanovich — doctor of medical science, professor, Urology Department. First State Pavlov Medical University of St Petersburg. Lev Tolstoy St., 17, Saint Petersburg, 197022, Russia. E-mail: ad330@mail.ru.

Nevirovich Yevgeniy Stanislavovich — candidate of medical science, head of Urological Unit. First State Pavlov Medical University of St Petersburg. Lev Tolstoy St., 17, Saint Petersburg, 197022, Russia. E-mail: enevirovich@gmail.com.

Dubinskiy Vladislav Yakovlevich — candidate of medical science, associate professor, Urology Department. First State Pavlov Medical University of St Petersburg. Lev Tolstoy St., 17, Saint Petersburg, 197022, Russia. E-mail: Dubinskyvlad@mail.ru.

Potapova Maria Kirillovna — urologist. Urology Department. First State Pavlov Medical University of St Petersburg. Lev Tolstoy St., 17, Saint Petersburg, 197022, Russia. E-mail: mashock@mail.ru.