


DOI: <https://doi.org/10.17816/uroved120001>

Научная статья



Трансуретральная инцизия шейки мочевого пузыря при рецидивном стенозе шейки мочевого пузыря

С.В. Попов^{1, 2}, И.Н. Орлов^{1, 3}, А.В. Цой¹, Т.М. Топузов¹, В.В. Малик⁴,
А.И. Неймарк⁵, Б.А. Неймарк^{5, 6}

¹ Клиническая больница Святителя Луки, Санкт-Петербург, Россия;

² Военно-медицинская академия им. С.М. Кирова, Санкт-Петербург, Россия;

³ Северо-Западный медицинский университет им. И.И. Мечникова, Санкт-Петербург, Россия;

⁴ Санкт-Петербургский государственный университет, Санкт-Петербург, Россия;

⁵ Алтайский государственный медицинский университет, Барнаул Россия;

⁶ Клиническая больница «РЖД-Медицина», Барнаул, Россия

Актуальность. Трансуретральная инцизия шейки мочевого пузыря — один из основных методов коррекции стеноза шейки мочевого пузыря, возникшего после лечения пациентов с доброкачественной гиперплазией предстательной железы. Данная методика подразумевает эндоскопическое рассечение в области стенозированного участка без удаления рубцовой ткани. С учетом появления новых реконструктивных методов оперативного вмешательства у пациентов с рецидивным стенозом шейки мочевого пузыря и целесообразность применения трансуретральной инцизии шейки мочевого пузыря в рецидивных случаях остается предметом обсуждения.

Цель — оценить эффективность применения трансуретральной инцизии шейки мочевого пузыря при рецидивном стенозе шейки мочевого пузыря.

Материалы и методы. В исследование были включены 30 пациентов с диагнозом «рецидивный стеноз шейки мочевого пузыря», которым в период с 2012 по 2022 г. в Клинической больнице Святителя Луки (Санкт-Петербург) была выполнена трансуретральная инцизия шейки мочевого пузыря с использованием биполярной электрохирургической энергии. Диагноз «стеноз шейки мочевого пузыря» устанавливали на основании жалоб, анамнеза, урофлоуметрии с определением объема остаточной мочи, уретроскопии, ретроградной уретрографии. Рецидив фиксировали при снижении максимальной скорости мочеиспускания ниже 12 мл/с, наличии эпизода острой задержки мочеиспускания или необходимости дополнительного оперативного вмешательства по поводу инфравезикальной обструкции.

Результаты. Всем 30 пациентам была проведена трансуретральная инцизия шейки мочевого пузыря с использованием биполярной электрохирургической энергии. Средняя длительность оперативного вмешательства составила 22,9 мин. Степень послеоперационных осложнений не превысила II степень по шкале Клавье. Частота стрессового недержания мочи *de novo* выявлена только у одного пациента, которая самостоятельно купировалась в течение 6 нед. Максимальная скорость мочеиспускания через 3 мес. составила $14,73 \pm 3,61$ мл/с, тогда как через 6 мес. отмечено значимое снижение до $10,91 \pm 6,92$ мл/с, а через 12 мес. — до $9,4 \pm 7,65$ мл/с. Отсутствие рецидива у пациентов после ТУИ ШМП за время наблюдения отмечено у 17 (56,67 %) пациентов.

Выводы. Трансуретральная инцизия шейки мочевого пузыря с использованием биполярного электрода — безопасный метод коррекции стеноза шейки мочевого пузыря, однако в рецидивных случаях имеет ограниченную эффективность. В связи с этим для пациентов с большим количеством эндоскопических вмешательств в анамнезе следует выбирать другие методы реконструкции шейки мочевого пузыря.

Ключевые слова: стеноз шейки мочевого пузыря; доброкачественная гиперплазия предстательной железы; трансуретральная инцизия шейки мочевого пузыря.

Как цитировать:

Попов С.В., Орлов И.Н., Цой А.В., Топузов Т.М., Малик В.В., Неймарк А.И., Неймарк Б.А. Трансуретральная инцизия шейки мочевого пузыря при рецидивном стенозе шейки мочевого пузыря // Урологические ведомости. 2023. Т. 13. № 1. С. 53–60. DOI: <https://doi.org/10.17816/uroved120001>

DOI: <https://doi.org/10.17816/uroved120001>

Research Article

Transurethral incision of the bladder neck in recurrent bladder neck stenosis

Sergey V. Popov^{1, 2}, Igor N. Orlov^{1, 3}, Aleksey V. Tsoi¹, Timur M. Topuzov¹, Valeriya V. Malik⁴, Alexander I. Neymark⁵, Boris A. Neymark^{5, 6}¹ Clinical Hospital of St. Luke, Saint Petersburg, Russia;² S.M. Kirov Military Medical Academy, Saint Petersburg, Russia;³ North-Western State Medical University named after I.I. Mechnikov, Saint Petersburg, Russia;⁴ Saint Petersburg State University, Saint Petersburg, Russia;⁵ Altai State Medical University, Barnaul, Altai Region, Russia;⁶ Clinical Hospital Russian Railways-Medicine, Barnaul, Altai Region, Russia

BACKGROUND: Transurethral incision of the bladder neck is one of the main methods of correction of bladder neck stenosis that occurred after treatment of patients with benign prostatic hyperplasia. This technique involves endoscopic dissection in the area of the stenosed area without removing scar tissue. Taking into account the emergence of new reconstructive methods of surgical intervention in patients with recurrent bladder neck stenosis the expediency of using transurethral incision of the bladder neck in recurrent cases remains a subject of discussion.

AIM: The aim of the study is to evaluate the effectiveness of the use of transurethral incision of the bladder neck in patients with recurrent bladder neck stenosis.

MATERIALS AND METHODS: The study included 30 patients with a diagnosis of recurrent bladder neck stenosis who were treated in the period from 2012 to 2022. in Clinical Hospital of St. Luke and was performed transurethral incision of the bladder neck using bipolar electrosurgical energy. The diagnosis of bladder neck stenosis was established on the basis of complaints, anamnesis, uroflowmetry with determination of the volume of residual urine, ureteroscopy, retrograde urethrography. Recurrence was recorded when the maximum urination rate below 12 ml/s, there was an episode of acute urinary retention, or the need for additional surgical intervention for bladder outlet obstruction.

RESULTS: All 30 patients underwent transurethral incision of the bladder neck using bipolar electrosurgical energy. The average duration of surgery was 22.9 minutes. The degree of postoperative complications did not exceed grade II according to the Clavien scale. The frequency of de novo stress urinary incontinence was detected only in one patient, which resolved spontaneously within 6 weeks. The maximum urination rate after 3 months was 14.73 ± 3.61 ml/s, while after 6 months there was a significant decrease to 10.91 ± 6.92 ml/s, and after 12 months — to $9.4 \pm 7, 65$ ml/s. The absence of recurrence in patients after TUI BN during the observation period was noted in 17 (56.67%) patients.

CONCLUSIONS: Transurethral incision of the bladder neck using a bipolar electrode is a safe method for correcting bladder neck stenosis, but in recurrent cases it has limited efficacy. In this regard, in patients with a large number of endoscopic interventions in history, other methods of bladder neck reconstruction should be chosen.

Keywords: bladder neck stenosis; benign prostatic hyperplasia; transurethral incision of the bladder neck.

To cite this article:

Popov SV, Orlov IN, Tsoi AV, Topuzov TM, Malik VV, Neymark AI, Neymark BA. Transurethral incision of the bladder neck in recurrent bladder neck stenosis. *Urology reports (St. Petersburg)*. 2023;13(1):53–60. DOI: <https://doi.org/10.17816/uroved120001>

Received: 27.12.2022

Accepted: 27.03.2023

Published: 31.03.2023

АКТУАЛЬНОСТЬ

Стеноз шейки мочевого пузыря (СШМП) — осложнение, возникающее после хирургического вмешательства по поводу доброкачественной гиперплазии предстательной железы, подразумевающее под собой сужение мочеиспускательного канала на уровне шейки мочевого пузыря и приводящее к инфравезикальной обструкции [1–4]. Частота данного осложнения по данным различных авторов может достигать 12 % [5, 6]. Доступные эндоскопические методы коррекции в рецидивных случаях имеют ограниченную эффективность в связи с высоким риском развития повторного СШМП [7].

Трансуретральная инцизия шейки мочевого пузыря (ТУИ ШМП) — один из основных методов коррекции СШМП, при котором выполняется эндоскопическое рассечение стенозированного участка с целью увеличения его просвета. Данное рассечение может выполняться как без использования энергии (холодным уретротомическим ножом), так и с использованием электрохирургической или лазерной энергии [8–10]. С учетом появления различных методов реконструктивных вмешательств у пациентов с рецидивным СШМП (УВ-пластика, Т-пластика) целесообразность применения ТУИ ШМП в рецидивных случаях остается предметом обсуждения [11–13].

Цель — оценить эффективность применения трансуретральной инцизии шейки мочевого пузыря при рецидивном стенозе шейки мочевого пузыря.

МАТЕРИАЛЫ И МЕТОДЫ

В исследование включено 30 пациентов с диагнозом «рецидивный СШМП», которым в период с 2012 по 2022 г. в СПб ГБУЗ «Клиническая больница Святителя Луки» выполняли трансуретральную биполярную инцизию шейки мочевого пузыря. Средний возраст пациентов составил $68,67 \pm 4,82$ года. У всех пациентов в анамнезе были различные трансуретральные вмешательства по поводу доброкачественной гиперплазии предстательной железы: трансуретральная резекция предстательной железы, трансуретральная лазерная энуклеация предстательной железы, трансуретральная биполярная энуклеация предстательной железы. Доля каждого оперативного вмешательства не учитывалась в связи с отсутствием достоверных данных в истории болезни. При этом медиана количества эндоскопических операций в анамнезе составила 2 (минимум 1, максимум 4). Диагноз СШМП устанавливали на основании данных анамнеза, наличия обструктивных симптомов, урофлоуметрии с определением объема остаточной мочи, ретроградной и антеградной (при наличии цистостомы) гибкой уретроцистоскопии, ретроградной уретрографии. В исследование не включали пациентов с первичным СШМП. Средний срок наблюдения после выполнения операции составил $9,20 \pm 3,34$ мес. Оценка показателей мочеиспускания проводили до операции, а также через 3, 6 и 12 мес. после операции.

Рецидив фиксировали в случаях снижения максимальной скорости мочеиспускания ниже 12 мл/с, наличия эпизода острой задержки мочеиспускания вследствие инфравезикальной обструкции или необходимости дополнительного оперативного вмешательства. При этом окончательное заключение о наличии рецидива принимали после выполнения гибкой уретроскопии.

Трансуретральная инцизия обладает меньшей травматичностью в зоне шейки мочевого пузыря, что имеет преимущество перед трансуретральной резекцией. По мнению ряда авторов, данный фактор является определяющим в дальнейшем развитии рубцового процесса шейки мочевого пузыря и перивезикальной клетчатки [2, 6, 7, 14, 15].

Оперативное лечение пациентов с СШМП выполняли согласно технике глубокой латеральной инцизии [9].

Техника операции при сохраненном просвете шейки мочевого пузыря (рис. 1)

Пациент укладывается в литотомическое положение. Цисторезектоскоп заводят до простатического отдела уретры. Биполярным игольчатым электродом (Collins Knife) выполняют глубокое латеральное рассечение на 3 и 9 часах условного циферблата до паравезикальной клетчатки с кровоточащими сосудами. С целью снижения травматизма окружающих тканей при выполнении инцизии стараются прибегать к меньшему количеству коагулирующей энергии. После процедуры мочевой пузырь дренируется в течение 2–3 сут с помощью уретрального катетера.

Техника операции при полной облитерации шейки мочевого пузыря (рис. 2) [16]

Пациент укладывается в литотомическое положение. Цисторезектоскоп заводят по уретре до простатического отдела. В мочевой пузырь через цистостомический дренаж вводят раствор индигокармина. Затем с помощью эндоскопической иглы Williams производят трансуретральную пункцию мочевого пузыря через облитерированную шейку мочевого пузыря до получения раствора синего цвета (индигокармина). По образованному каналу заводят струну в мочевой пузырь, по которой при необходимости расширяют просвет с помощью уретротомического ножа, а затем выполняют глубокую биполярную инцизию на 3 и 9 часах условного циферблата до жировой клетчатки. Мочевой пузырь дренируется уретральным катетером в течение 2–3 сут.

Статистическую обработку материала производили с использованием пакета Statistica v.12. Показатели не были нормально распределенными, поэтому применялись непараметрические методы. Динамика оценивалась с помощью критерия знаков.

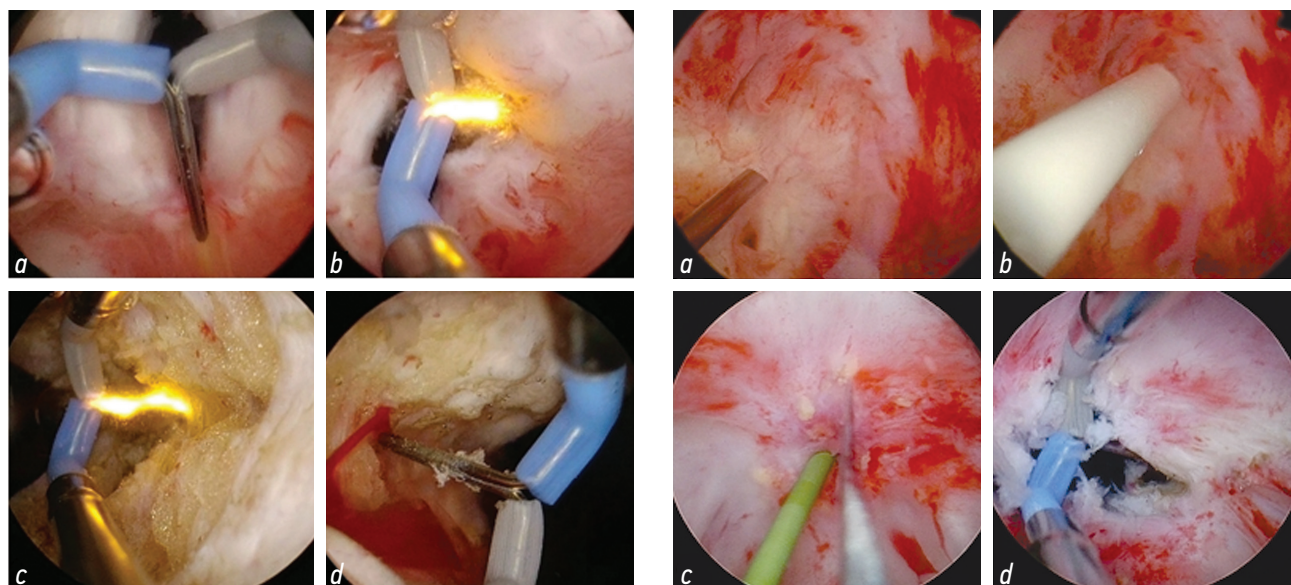


Рис. 1. Трансуретральная инцизия шейки мочевого пузыря при сохраненном просвете: *a* — стенозированная шейка мочевого пузыря до начала операции; *b, c* — инцизия шейки мочевого пузыря с помощью биполярного игольчатого электрода на 3 часах условного циферблата до паравезикальной клетчатки; *d* — инцизия шейки мочевого пузыря на 9 часах условного циферблата до паравезикальной клетчатки и кровоточащих сосудов

Рис. 2. Трансуретральная инцизия шейки мочевого пузыря при полной облитерации просвета: *a, b* — пункция мочевого пузыря с помощью эндоскопической иглы через облитерированную шейку мочевого пузыря; *c* — рассечение шейки мочевого пузыря по «проводниковой» струне холодным уретротомическим ножом; *d* — продолжение рассечения шейки мочевого пузыря биполярным инструментом

Fig. 1. Transurethral incision of the bladder neck with a preserved lumen: *a* — stenotic neck of the bladder before the operation; *b, c* — incision of the bladder neck with a bipolar needle electrode at 3 o'clock of the conditional dial to paravesical tissue; *d* — incision of the bladder neck at 9 o'clock of the conditional dial to the paravesical tissue and bleeding vessels

Fig. 2. Transurethral incision of the bladder neck with complete obliteration of the lumen: *a, b* — bladder puncture with an endoscopic needle through the obliterated bladder neck; *c* — dissection of the bladder neck along the “guide” string with a cold urethrotomy knife; *d* — continuation of the dissection of the bladder neck with a bipolar instrument

РЕЗУЛЬТАТЫ

Всем пациентам выполнена трансуретральная биполярная инцизия шейки мочевого пузыря. Средний срок наблюдения составил $9,2 \pm 3,3$ мес. Среднее количество перенесенных операций в анамнезе — $2,2 \pm 0,9$.

Средняя продолжительность оперативного вмешательства — $22,9 \pm 5,8$ мин. Средняя длительность катетеризации — $2,4 \pm 0,5$ дня. Не отмечено послеоперационных осложнений более II степени по классификации Клавьева [17]. Частота стрессового недержания мочи *de novo* выявлена лишь у 1 (3,3 %) пациента, которая самостоятельно купировалась в течение 6 нед. после операции. Средний уровень гемоглобина до операции составил $143,50 \pm 15,15$ г/л, тогда как после операции — $140,63 \pm 14,49$ г/л.

Максимальная скорость мочеиспускания (Q_{max}) через 3 мес. составила $14,73 \pm 3,61$ мл/с, что статистически значительно превышало значения показателя до операции (см. таблицу, рис. 3). Однако через 6 мес. отмечено снижение скорости мочеиспускания до $10,91 \pm 6,92$ мл/с, а через 12 мес. — до $9,4 \pm 7,65$ мл/с.

Объем остаточной мочи (ООМ) через 3 мес. после операции в среднем составил 45 мл, что значительно отличалось от предоперационных показателей, без дальнейшей тенденции к увеличению.

Через 3 мес. рецидив зафиксирован у 1 пациента (3,33 %), через 6 мес. — еще у 11 (36,67 %), через 12 мес. — у 2 (6,67 %). Таким образом, по результатам наблюдения в течение 12 мес. у 14 (46,66 %) пациентов отмечен рецидив СШМП, а эффективность ТУИ ШМП

Таблица. Показатели мочеиспускания до и через 3, 6, 12 мес. после трансуретральной инцизии шейки мочевого пузыря ($n = 30$)

Table. Voiding parameters before and 3, 6, 12 months after transurethral incision of the bladder neck ($n = 30$)

| Показатель | До операции | Через 3 мес. | Через 6 мес. | Через 12 мес. |
|---|------------------|-------------------------------------|-------------------------------------|------------------------------------|
| Максимальная скорость потока мочи (Q_{max}), мл/с | $5,62 \pm 3,24$ | $14,73 \pm 3,61$ ($p < 0,001$) | $10,91 \pm 6,92$ ($p < 0,05$) | $9,41 \pm 7,65$ ($p > 0,05$) |
| Объем остаточной мочи, мл | $103,4 \pm 42,0$ | $45,17 \pm 22,10$ ($p < 0,05$) | $47,60 \pm 39,40$ ($p < 0,05$) | $33,6 \pm 27,12$ ($p < 0,05$) |

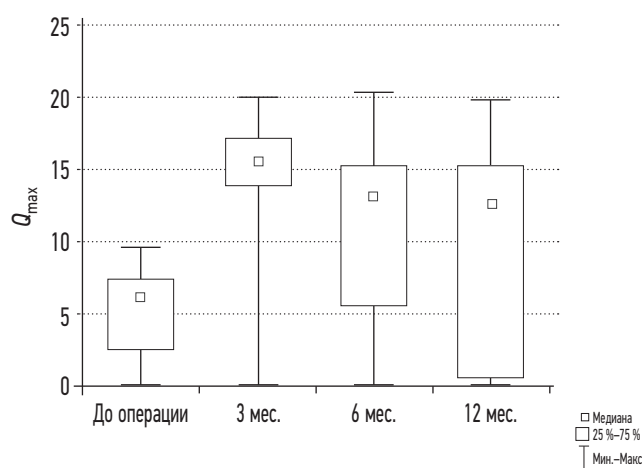


Рис. 3. Максимальная скорость мочеиспускания (Q_{\max}) до и через 3, 6 и 12 мес. после трансуретральной инцизии шейки мочевого пузыря ($n = 30$)

Fig. 3. Maximum flow rate (Q_{\max}) before and 3, 6 and 12 months after transurethral incision of the bladder neck ($n = 30$)

соответственно составила 53,33 %. При этом средний срок рецидива составил 6,1 мес.

Риск рецидива в течение 12 мес. положительно коррелировал с количеством операций по поводу СШМП в анамнезе (рис. 4). При этом средний срок рецидива в случаях с одной операцией в анамнезе составил 9 мес., тогда как с двумя операциями и более в анамнезе срок рецидива не превышал 6,4 мес.

ОБСУЖДЕНИЕ

Патофизиология развития стеноза шейки мочевого пузыря на сегодняшний момент остается неясной. Ряд авторов высказывают предположение о связи данного осложнения с хирургической техникой, методом лечения, объемом предстательной железы, наличием хронического простатита, атеросклеротической болезнью, а также наличием ирритативных симптомов в анамнезе [3, 14, 18]. Стоит отметить, что ни один из предполагаемых факторов не является определяющим в развитии первичного СШМП [2]. Однако высокий риск рецидива можно прогнозировать после нескольких эндоскопических вмешательств по причине усугубляющегося фиброза зоны шейки мочевого пузыря. Это приводит к увеличению рубцовых процессов в области перивезикальной клетчатки и нарастающей локальной ишемии с каждым последующим оперативным вмешательством. Большинство авторов отмечают связь частоты рецидива и количества перенесенных операций в анамнезе [6, 7, 13, 15, 19, 20]. Таким образом, пациенты с рецидивным СШМП, в отличие от пациентов с первичным стенозом, более склонны к повторному рубцеванию шейки мочевого пузыря после эндоскопического лечения [19].

Трансуретральная инцизия в отличие от резекции менее травматична и не преследует цели удаления рубцовых

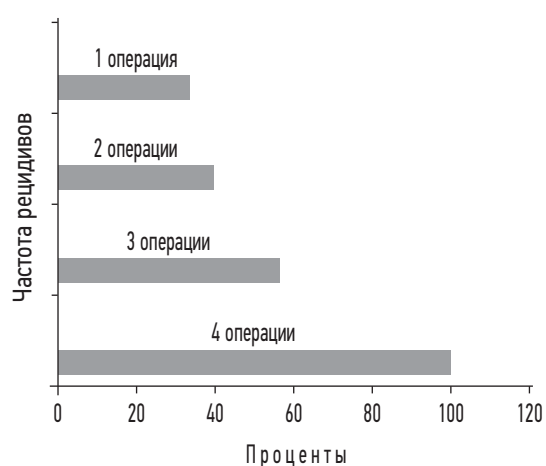


Рис. 4. Зависимости риска рецидива стеноза шейки мочевого пузыря в течение 12 мес. от количества операций в анамнезе

Fig. 4. Risk of recurrence of bladder neck stenosis depending on the number of operations in the anamnesis

тканей, ее цель состоит в разделении циркулярного рубца на составные части для восстановления и сохранения просвета. Помимо механического увеличения просвета одним из факторов, объясняющих эффективность трансуретральной инцизии, может являться разъединение простатической фасции, в которой содержатся адренергические рецепторы [2]. Именно поэтому ТУИ ШМП иногда представляют как предпочтительную оперативную методику при первичном и рецидивном СШМП [12]. Так, в исследовании D. Ramirez и соавт. [7] эффективность инцизии при одной процедуре достигала 72 %. В исследовании С.М. Rosenbaum и соавт. [21] эффективность операции не превышала 45 %, также был отмечен высокий риск рецидива при наличии двух эндоскопических вмешательств и более в анамнезе.

С целью коррекции рецидивного СШМП еще в 1953 г. Young и соавт. предложили оригинальную методику YV-пластики шейки мочевого пузыря открытым доступом. Суть данного метода заключалась в создании треугольного лоскута из передней стенки мочевого пузыря, с помощью которого производилась аугментация стенозированного участка шейки мочевого пузыря [22]. Однако в связи с трудностью выполнения данного вмешательства открытым путем широкое применение методика получила лишь последние несколько лет с развитием роботических технологий. Так, M. Musch и соавт. [23] показали положительные результаты лечения 12 пациентов с рецидивным СШМП. Аналогичные результаты получены у ряда других авторов [22, 24]. Отечественными авторами предложена модифицированная методика YV-пластики с использованием трансуретрального доступа, при которой одновременно выполняется рассечение СШМП под визуальным контролем наружного сфинктера мочевого пузыря, что позволяет прецизионно рассекать стеноз и предотвращать недержание мочи [12].

Помимо YV-пластики была предложена T-пластика, при которой также выполняется аугментация шейки мочевого пузыря, но с использованием двух лоскутов из передней стенки мочевого пузыря с аналогичными положительными результатами [13, 25]. Таким образом, реконструктивные методы коррекции СШМП могут являться более предпочтительными в рецидивирующих случаях.

Резюмируя вышесказанное, с учетом короткой продолжительности оперативного вмешательства, минимального объема кровопотери, а также низкого риска развития интраоперационных и послеоперационных осложнений ТУИ ШМП можно считать методом выбора для коррекции первичного СШМП. Однако в рецидивных случаях, в особенности у пациентов, перенесших ряд эндоскопических вмешательств, следует рассматривать более сложные методы реконструкции шейки мочевого пузыря [18].

ЗАКЛЮЧЕНИЕ

Трансуретральная инцизия шейки мочевого пузыря с использованием биполярного электрода — безопасный метод коррекции СШМП, однако в рецидивных случаях имеет ограниченную эффективность. В связи с чем для пациентов с большим количеством эндоскопических вмешательств следует рассматривать иные методы реконструкции шейки мочевого пузыря.

СПИСОК ЛИТЕРАТУРЫ

1. Borboroglu P.G., Sands J.P., Roberts J.L., Amling C.L. Risk factors for vesicourethral anastomotic stricture after radical prostatectomy // *Urology*. 2000. Vol. 56, No. 1. P. 96–100. DOI: 10.1016/s0090-4295(00)00556-2
2. Lee Y.H., Chiu A.W., Huang J.K. Comprehensive study of bladder neck contracture after transurethral resection of prostate // *Urology*. 2005. Vol. 65, No. 3. P. 498–503. discussion 503. DOI: 10.1016/j.urology.2004.10.082
3. Tao H., Jiang Y.Y., Jun Q., et al. Analysis of risk factors leading to postoperative urethral stricture and bladder neck contracture following transurethral resection of prostate // *Int Braz J Urol*. 2016. Vol. 42, No. 2. P. 302–311. DOI: 10.1590/S1677-5538.IBJU.2014.050
4. Мартов А.Г., Ермаков Д.В. Использование препарата Лонгидаза® при повторных трансуретральных операциях на нижних мочевых путях // *Эффективная фармакотерапия*. 2017. Vol. 4. P. 18–25.
5. Kim H.S., Cho M.C., Ku J.H., et al. The Efficacy and Safety of Photoselective Vaporization of the Prostate with a Potassium-titanyl-phosphate Laser for Symptomatic Benign Prostatic Hyperplasia according to Prostate Size: 2-Year Surgical Outcomes // *Korean J Urol*. 2010. Vol. 51, No. 5. P. 330–336. DOI: 10.4111/kju.2010.51.5.3
6. Primiceri G., Castellan P., Marchioni M., et al. Bladder Neck Contracture After Endoscopic Surgery for Benign Prostatic Obstruction: Incidence, Treatment, and Outcomes // *Curr Urol Rep*. 2017. Vol. 18, No. 10. P. 79. DOI: 10.1007/s11934-017-0723-6

ДОПОЛНИТЕЛЬНАЯ ИНФОРМАЦИЯ

Вклад авторов. Все авторы внесли существенный вклад в разработку концепции, проведение исследования и подготовку статьи, прочли и одобрили финальную версию перед публикацией.

Источник финансирования. Авторы заявляют об отсутствии внешнего финансирования при проведении исследования.

Конфликт интересов. Авторы декларируют отсутствие явных и потенциальных конфликтов интересов, связанных с публикацией настоящей статьи.

Информированное согласие на публикацию. Авторы получили письменное согласие пациента на публикацию медицинских данных и фотографий.

ADDITIONAL INFORMATION

Author contribution. Thereby, all authors made a substantial contribution to the conception of the study, acquisition, analysis, interpretation of data for the work, drafting and revising the article, final approval of the version to be published and agree to be accountable for all aspects of the study.

Funding source. This study was not supported by any external sources of funding.

Competing interests. The authors declare that they have no competing interests.

Consent for publication. Written consent was obtained from the patient for publication of relevant medical information and all of accompanying images within the manuscript.

7. Ramirez D., Zhao L.C., Bagrodia A., et al. Deep lateral transurethral incisions for recurrent bladder neck contracture: promising 5-year experience using a standardized approach // *Urology*. 2013. Vol. 82, No. 6. P. 1430–1435. DOI: 10.1016/j.urology.2013.08.018
8. Furr J., Gelman J. Endoscopic Management of Urethral Stricture Disease and Bladder Neck Contractures // *J Endourol*. 2020. Vol. 34, No. S1. P. S7–S12. DOI: 10.1089/end.2018.0317
9. Redshaw J.D., Broghammer J.A., Smith T.G. 3rd, et al. Intralesional injection of mitomycin Cat transurethral incision of bladder neck contracture may offer limited benefit: TURNS Study Group // *J Urol*. 2015. Vol. 193, No. 2. P. 587–592. DOI: 10.1016/j.juro.2014.08.104
10. Simhan J., Ramirez D., Hudak S.J., Morey A.F. Bladder neck contracture // *Transl Androl Urol*. 2014. Vol. 3, No. 2. P. 214–220. DOI: 10.3978/j.issn.2223-4683.2014.04.09
11. Ramirez D., Simhan J., Hudak S.J., Morey A.F. Standardized approach for the treatment of refractory bladder neck contractures // *Urol Clin North Am*. 2013. Vol. 40, No. 3. P. 371–380. DOI: 10.1016/j.ucl.2013.04.01
12. Попов С.В., Орлов И.Н., Цой А.В., и др. YV-пластика при лечении пациентов с рецидивирующим стенозом шейки мочевого пузыря // *Вестник урологии*. 2022. Т. 10, № 1. С. 52–55. DOI: 10.21886/2308-6424-2022-10-1-52-59
13. Reiss C.P., Rosenbaum C.M., Becker A., et al. The T-plasty: a modified YV-plasty for highly recurrent bladder neck contracture after transurethral surgery for benign hyperplasia of the prostate:

clinical outcome and patient satisfaction // *World J Urol.* 2016. Vol. 34, No. 10. P. 1437–1442. DOI: 10.1007/s00345-016-1779-5

14. Nealon S.W., Bhanvadia R.R., Badkshsh S., et al. Transurethral Incisions for Bladder Neck Contracture: Comparable Results without Intralesional Injections // *J Clin Med.* 2022. Vol. 11, No. 15. P. 4355. DOI: 10.3390/jcm11154355

15. Grechenkov A., Sukhanov R., Bezrukov E., et al. Risk factors for urethral stricture and/or bladder neck contracture after monopolar transurethral resection of the prostate for benign prostatic hyperplasia // *Urologia.* 2018. Vol. 85, No. 4. P. 150–157. DOI: 10.1177/0391560318758195

16. Aygün C., Peskircioglu L., Tekin M.I., et al. Endoscopic treatment of complete bladder neck obstruction by transurethral Seldinger technique // *Int J Urol.* 2001. Vol. 8, No. 8. P. 455–456. DOI: 10.1046/j.1442-2042.2001.00349.x

17. Dangi A.D., Nagarajan R., Panda A., et al. Does asymptomatic prostatic inflammation alter the outcome of transurethral resection of prostate? // *Cent European J Urol.* 2017. Vol. 70, No. 3. P. 252–258. DOI: 10.5173/cej.2017.1184

18. Попов С.В., Орлов И.Н., Цой А.В., Чернышева Д.Ю. Стеноз шейки мочевого пузыря после хирургического лечения пациентов с доброкачественной гиперплазией предстательной железы. Эпидемиология. Современные возможности лечения // Экспериментальная и клиническая урология 2021. Т. 14, № 1. С. 100–107. DOI: 10.29188/2222-8543-2021-14-1-100-107

19. Zhang L., Liu S., Wu K., et al. Management of highly recurrent bladder neck contractures via transurethral resection

combined with intra- and post-operative triamcinolone acetate injections // *World J Urol.* 2021. Vol. 39, No. 2. P. 527–532. DOI: 10.1007/s00345-020-03224-w

20. Cindolo L., Marchioni M., Emiliani E., et al. Bladder neck contracture after surgery for benign prostatic obstruction // *Minerva Urol Nefrol.* 2017. Vol. 69, No. 2. P. 133–143. DOI: 10.23736/S0393-2249.16.02777-6

21. Rosenbaum C.M., Dahlem R., Maurer V., et al. The T-plasty as therapy for recurrent bladder neck stenosis: success rate, functional outcome, and patient satisfaction // *World J Urol.* 2017. Vol. 35, No. 12. P. 1907–1911. DOI: 10.1007/s00345-017-2089-2

22. Granieri M.A., Weinberg A.C., Sun J.Y., et al. Robotic Y-V Plasty for Recalcitrant Bladder Neck Contracture // *Urology.* 2018. Vol. 117. P. 163–165. DOI: 10.1016/j.urology.2018.04.01

23. Musch M., Hohenhorst J.L., Vogel A., et al. Robot-assisted laparoscopic Y-V plasty in 12 patients with refractory bladder neck contracture // *J Robot Surg.* 2018. Vol. 12, No. 1. P. 139–145. DOI: 10.1007/s11701-017-0708-y

24. Sayedahmed K., El Shazly M., Olianias R., et al. The outcome of Y-V plasty as a final option in patients with recurrent bladder neck sclerosis following failed endoscopic treatment // *Cent European J Urol.* 2019. Vol. 72, No. 4. P. 408–412. DOI: 10.5173/cej.2019.1977

25. Shu H.Q., Wang L., Jin C.R., et al. Laparoscopic T-Plasty for the Treatment of Refractory Bladder Neck Stenosis // *Am J Mens Health.* 2019. Vol. 13, No. 5. P. 1557988319873517. DOI: 10.1177/1557988319873517

REFERENCES

1. Borboroglu PG, Sands JP, Roberts JL, Amling CL. Risk factors for vesicourethral anastomotic stricture after radical prostatectomy. *Urology.* 2000;56(1):96–100. DOI: 10.1016/s0090-4295(00)00556-2
2. Lee YH, Chiu AW, Huang JK. Comprehensive study of bladder neck contracture after transurethral resection of prostate. *Urology.* 2005;65(3):498–503. discussion 503. DOI: 10.1016/j.urology.2004.10.082
3. Tao H, Jiang YY, Jun Q, et al. Analysis of risk factors leading to postoperative urethral stricture and bladder neck contracture following transurethral resection of prostate. *Int Braz J Urol.* 2016;42(2):302–311. DOI: 10.1590/S1677-5538.IBJU.2014.050
4. Martov AG, Ergakov DV. Use of Longidaza® in repeated transurethral operations on lower urinary tract. *Effektivnaya farmakoterapiya.* 2017;(4):18–25. (In Russ.)
5. Kim HS, Cho MC, Ku JH, et al. The Efficacy and Safety of Photoselective Vaporization of the Prostate with a Potassium-titanylphosphate Laser for Symptomatic Benign Prostatic Hyperplasia according to Prostate Size: 2-Year Surgical Outcomes. *Korean J Urol.* 2010;51(5):330–336. DOI: 10.4111/kju.2010.51.5.3
6. Primiceri G, Castellani P, Marchioni M, et al. Bladder Neck Contracture After Endoscopic Surgery for Benign Prostatic Obstruction: Incidence, Treatment, and Outcomes. *Curr Urol Rep.* 2017;18(10):79. DOI: 10.1007/s11934-017-0723-6
7. Ramirez D, Zhao LC, Bagrodia A, et al. Deep lateral transurethral incisions for recurrent bladder neck contracture: promising 5-year experience using a standardized approach. *Urology.* 2013;82(6):1430–1435. DOI: 10.1016/j.urology.2013.08.018
8. Furr J, Gelman J. Endoscopic Management of Urethral Stricture Disease and Bladder Neck Contractures. *J Endourol.* 2020;34(S1):S7–S12. DOI: 10.1089/end.2018.0317
9. Redshaw JD, Broghammer JA, Smith TG 3rd, et al. Intralesional injection of mitomycin Cat transurethral incision of bladder neck contracture may offer limited benefit: TURNS Study Group. *J Urol.* 2015;193(2):587–592. DOI: 10.1016/j.juro.2014.08.104
10. Simhan J, Ramirez D, Hudak SJ, Morey AF. Bladder neck contracture. *Transl Androl Urol.* 2014;3(2):214–220. DOI: 10.3978/j.issn.2223-4683.2014.04.09
11. Ramirez D, Simhan J, Hudak SJ, Morey AF. Standardized approach for the treatment of refractory bladder neck contractures. *Urol Clin North Am.* 2013;40(3):371–380. DOI: 10.1016/j.ucl.2013.04.01
12. Popov SV, Orlov IN, Tsoy AV, et al. YV-plasty in the treatment of patients with recurrent bladder neck stenosis. *Urology Herald.* 2022;10(1):52–59. (In Russ.) DOI: 10.21886/2308-6424-2022-10-1-52-59
13. Reiss CP, Rosenbaum CM, Becker A, et al. The T-plasty: a modified YV-plasty for highly recurrent bladder neck contracture after transurethral surgery for benign hyperplasia of the prostate: clinical outcome and patient satisfaction. *World J Urol.* 2016;34(10):1437–1442. DOI: 10.1007/s00345-016-1779-5
14. Nealon SW, Bhanvadia RR, Badkshsh S, et al. Transurethral Incisions for Bladder Neck Contracture: Comparable Results without Intralesional Injections. *J Clin Med.* 2022;11(15):4355. DOI: 10.3390/jcm11154355
15. Grechenkov A, Sukhanov R, Bezrukov E, et al. Risk factors for urethral stricture and/or bladder neck contracture after monopolar

transurethral resection of the prostate for benign prostatic hyperplasia. *Urologia*. 2018;85(4):150–157. DOI: 10.1177/0391560318758195

16. Aygün C, Peskircioglu L, Tekin MI, et al. Endoscopic treatment of complete bladder neck obstruction by transurethral Seldinger technique. *Int J Urol*. 2001;8(8):455–456. DOI: 10.1046/j.1442-2042.2001.00349.x

17. Dangi AD, Nagarajan R, Panda A, et al. Does asymptomatic prostatic inflammation alter the outcome of transurethral resection of prostate? *Cent European J Urol*. 2017;70(3):252–258. DOI: 10.5173/ceju.2017.1184

18. Popov SV, Orlov IN, Tsoy AV, Chernysheva DYU. Bladder neck stenosis after surgical treatment of patients with benign prostatic hyperplasia. Epidemiology. Modern treatment options. *Experimental and Clinical Urology*. 2021;14(1):100–107. (In Russ.) DOI: 10.29188/2222-8543-2021-14-1-100-107

19. Zhang L, Liu S, Wu K, et al. Management of highly recurrent bladder neck contractures via transurethral resection combined with intra- and post-operative triamcinolone acetonide injections. *World J Urol*. 2021;39(2):527–532. DOI: 10.1007/s00345-020-03224-w

20. Cindolo L, Marchioni M, Emiliani E, et al. Bladder neck contracture after surgery for benign prostatic obstruction. *Minerva Urol Nefrol*. 2017;69(2):133–143. DOI: 10.23736/S0393-2249.16.02777-6

21. Rosenbaum CM, Dahlem R, Maurer V, et al. The T-plasty as therapy for recurrent bladder neck stenosis: success rate, functional outcome, and patient satisfaction. *World J Urol*. 2017;35(12):1907–1911. DOI: 10.1007/s00345-017-2089-2

22. Granieri MA, Weinberg AC, Sun JY, et al. Robotic Y-V Plasty for Recalcitrant Bladder Neck Contracture. *Urology*. 2018;117:163–165. DOI: 10.1016/j.urology.2018.04.01

23. Musch M, Hohenhorst JL, Vogel A, et al. Robot-assisted laparoscopic Y-V plasty in 12 patients with refractory bladder neck contracture. *J Robot Surg*. 2018;12(1):139–145. DOI: 10.1007/s11701-017-0708-y

24. Sayedahmed K, El Shazly M, Olianias R, et al. The outcome of Y-V plasty as a final option in patients with recurrent bladder neck sclerosis following failed endoscopic treatment. *Cent European J Urol*. 2019;72(4):408–412. DOI: 10.5173/ceju.2019.1977

25. Shu HQ, Wang L, Jin CR, et al. Laparoscopic T-Plasty for the Treatment of Refractory Bladder Neck Stenosis. *Am J Mens Health*. 2019;13(5):1557988319873517. DOI: 10.1177/1557988319873517

ОБ АВТОРАХ

Сергей Валерьевич Попов, д-р мед. наук, врач-уролог, главный врач; профессор кафедры урологии; ORCID: <https://orcid.org/0000-0003-2767-7153>; eLibrary SPIN: 3830-9539; e-mail: doc.popov@gmail.com

Игорь Николаевич Орлов, канд. мед. наук, врач-уролог, заместитель главного врача по медицинской части; ассистент кафедры урологии; ORCID: <https://orcid.org/0000-0001-5566-9789>; eLibrary SPIN: 2116-4127; e-mail: doc.orlov@gmail.com

***Алексей Валерьевич Цой**, врач-уролог; адрес: Россия, 194044, Санкт-Петербург, ул. Чугунная, д. 46; ORCID: <https://orcid.org/0000-0001-6169-2539>; eLibrary SPIN: 4253-9083; e-mail: alekseytsoy93@gmail.com

Тимур Марленович Топузов, канд. мед. наук, заведующий урологическим отделением; ORCID: <https://orcid.org/0000-0002-5040-5546>; eLibrary SPIN: 8468-4547; e-mail: ttouzov@gmail.com

Валерия Витальевна Малик, клинический ординатор; ORCID: <https://orcid.org/0000-0002-1229-6908>; e-mail: lera.bartyshova@mail.ru

Александр Израилевич Неймарк, д-р мед. наук, профессор, заведующий кафедрой урологии и андрологии с курсом ДПО; ORCID: <https://orcid.org/0000-0002-5741-6408>; eLibrary SPIN: 4528-7765; Scopus Author ID: 7102411541; e-mail: neimark.a@mail.ru

Борис Александрович Неймарк, д-р мед. наук, профессор кафедры урологии и андрологии с курсом ДПО; заведующий урологическим отделением; ORCID: <https://orcid.org/0000-0001-8009-3777>; eLibrary SPIN: 7886-8442; Scopus Author ID: 6602800153; e-mail: neimark.b@mail.ru

AUTHORS' INFO

Sergey V. Popov, MD, Doc. Sci. (Med.), urologist, chief physician; professor of the Urology Department; ORCID: <https://orcid.org/0000-0003-2767-7153>; eLibrary SPIN: 3830-9539; e-mail: doc.popov@gmail.com

Igor N. Orlov, Cand. Sci. (Med.), urologist, deputy chief physician for medical affairs; assistant professor of the Urology Department; ORCID: <https://orcid.org/0000-0001-5566-9789>; eLibrary SPIN: 2116-4127; e-mail: doc.orlov@gmail.com

***Aleksey V. Tsoy**, urologist; address: 46 Chugunnaya st., Saint Petersburg 194044, Russia; ORCID: <https://orcid.org/0000-0001-6169-2539>; eLibrary SPIN: 4253-9083; e-mail: alekseytsoy93@gmail.com

Timur M. Topuzov, MD, Cand. Sci. (Med.), head of Urological Unit; ORCID: <https://orcid.org/0000-0002-5040-5546>; eLibrary SPIN: 8468-4547; e-mail: ttouzov@gmail.com

Valeriya V. Malik, clinical resident; ORCID: <https://orcid.org/0000-0002-1229-6908>; e-mail: lera.bartyshova@mail.ru

Alexander I. Neymark, MD, Dr. Sci. (Med.), Professor, head of the Department of Urology and Andrology with a Course of Additional Professional Education; ORCID: <https://orcid.org/0000-0002-5741-6408>; eLibrary SPIN: 4528-7765; Scopus Author ID: 7102411541; e-mail: neimark.a@mail.ru

Boris A. Neymark, MD, Dr. Sci. (Med.), Professor of the Department of Urology and Andrology with a Course of Additional Professional Education; head of the Urological Division; ORCID: <https://orcid.org/0000-0001-8009-3777>; eLibrary SPIN: 7886-8442; Scopus Author ID: 6602800153; e-mail: neimark.b@mail.ru

* Автор, ответственный за переписку / Corresponding author